

REESTENOSIS DE STENT DEDICADO EN TCI EN PACIENTE CON CABG PREVIA

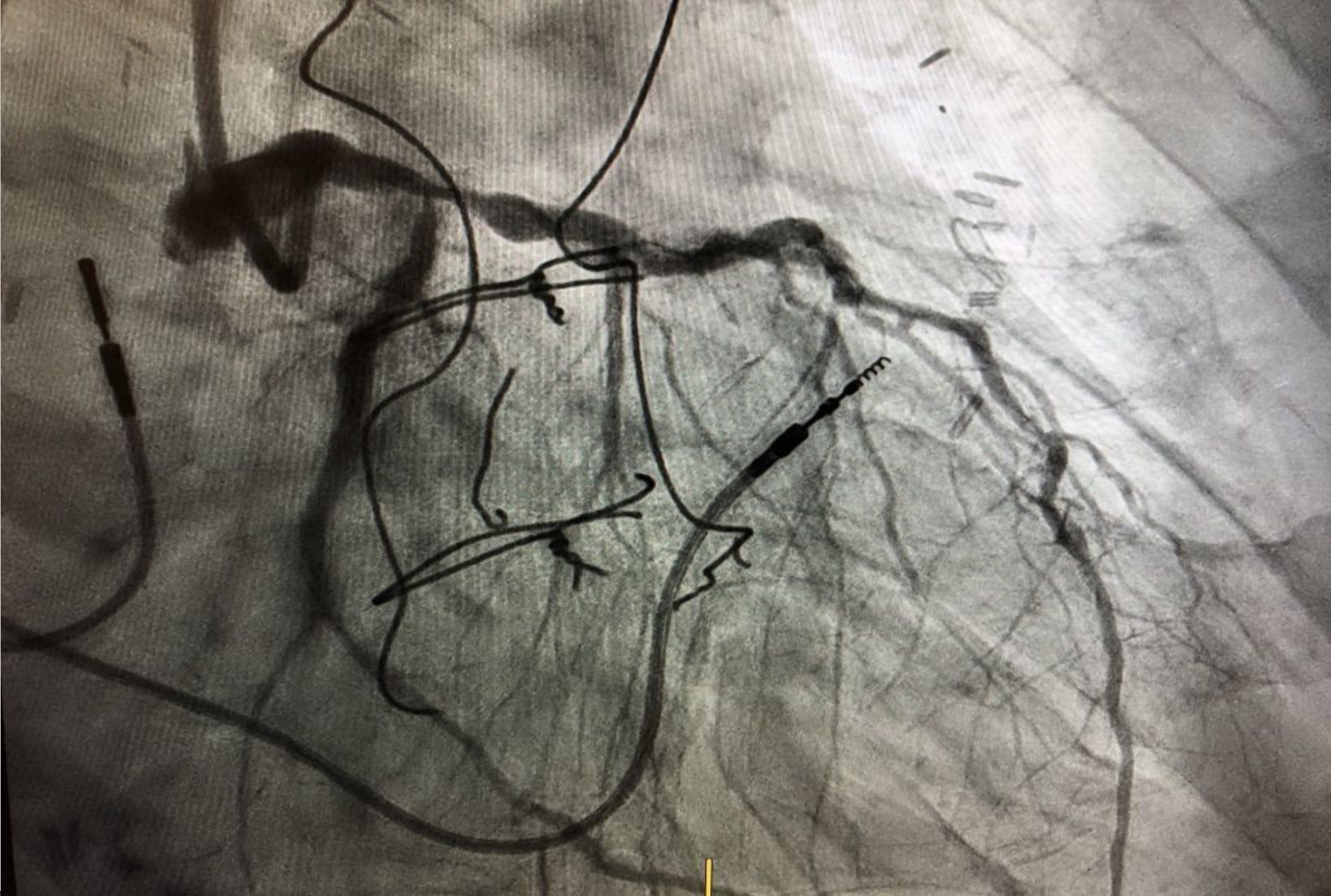MARTA POMBO JIMÉNEZ

ANTECEDENTES PERSONALES

- Varon de 71 años
- HTA. Dislipemia. Exfumador de larga evolución.
- Angina de esfuerzo en Mayo 2018. Coronariografía: enfermedad coronaria severa de TCI y 3 vasos. CBAG con bypass de safena a DA (AMI poco desarrollada) y safena a OM.
- Ingreso en Julio 2019 por SCASEST. Reevaluación angiográfica:
 - Oclusión safena a OM
 - Safena a DA con lesión severa en ostium.
 - ACTP/DES a safena a DA
 - ACTP/DES (stent bifurcado) a TRC-Cx

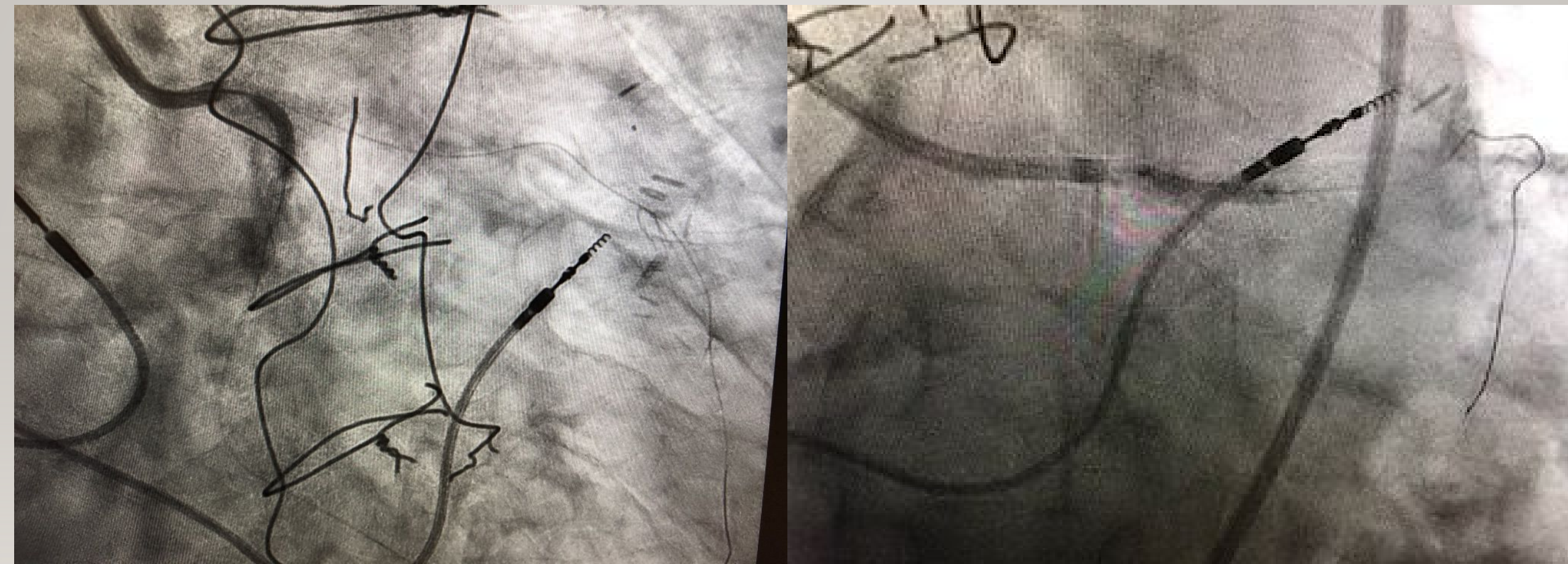
HISTORIA ACTUAL

- Reingreso en Octubre 2019 por SCASEST:
 - Reestenosis severa de stent en Cx
 - Oclusion de safena a DA
 - Safena a OM peviamente ocluida.



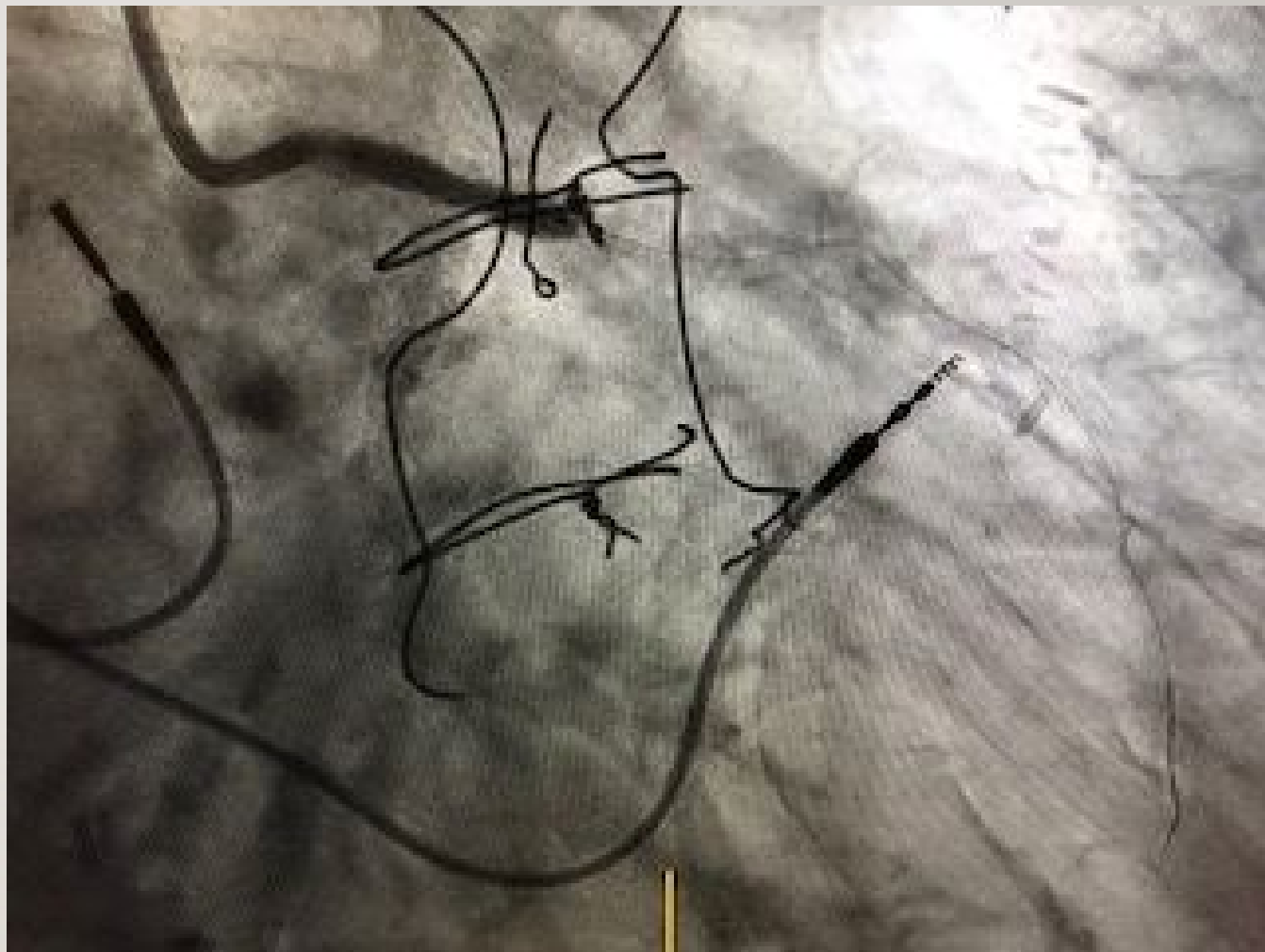
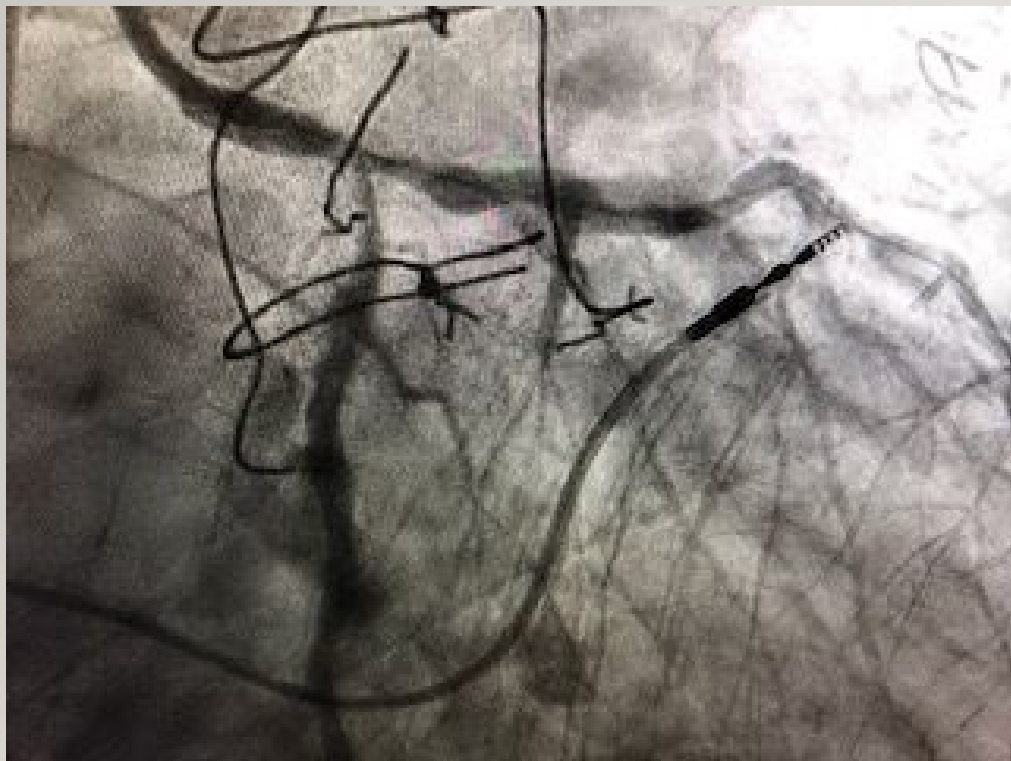
TRATAMIENTO



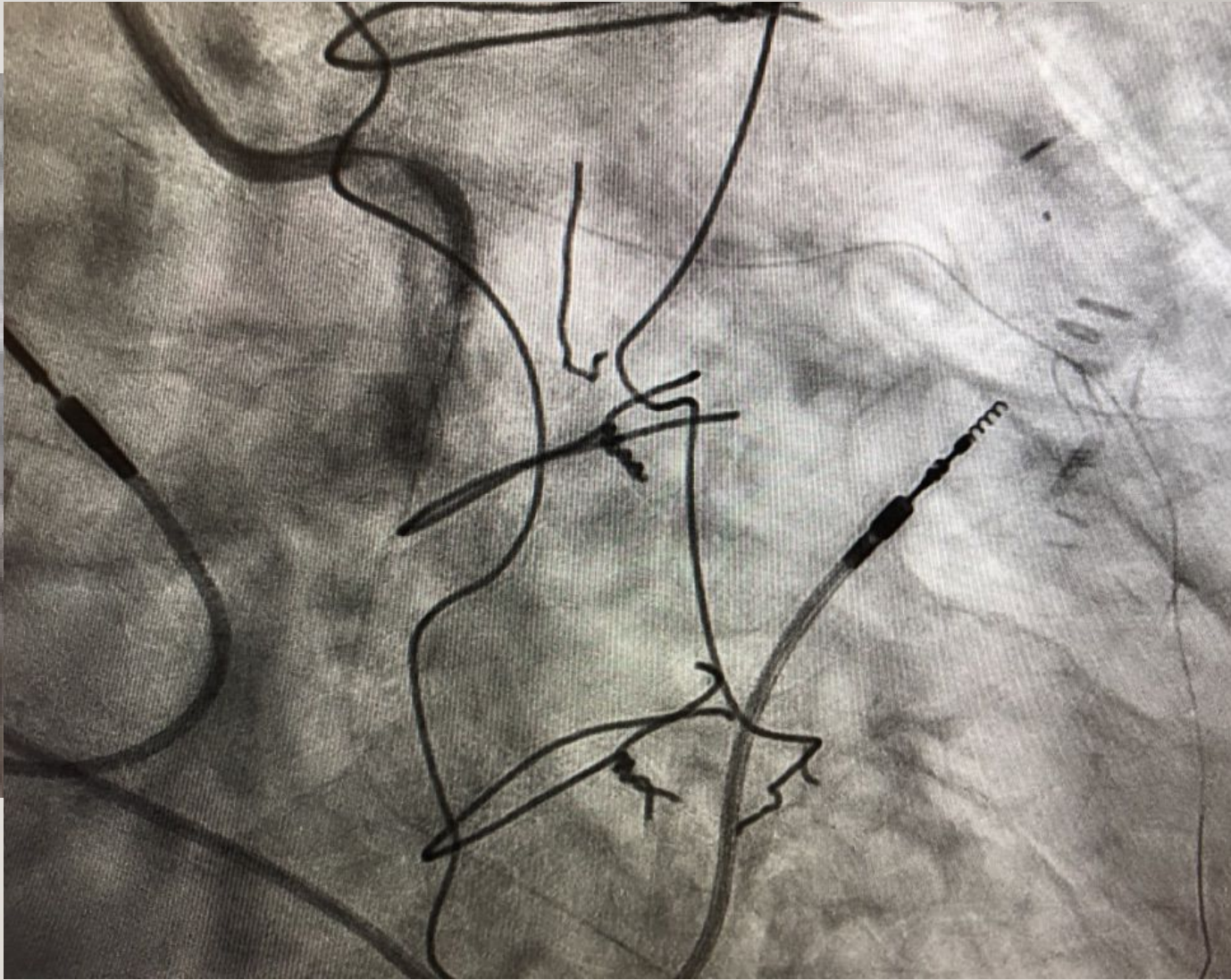
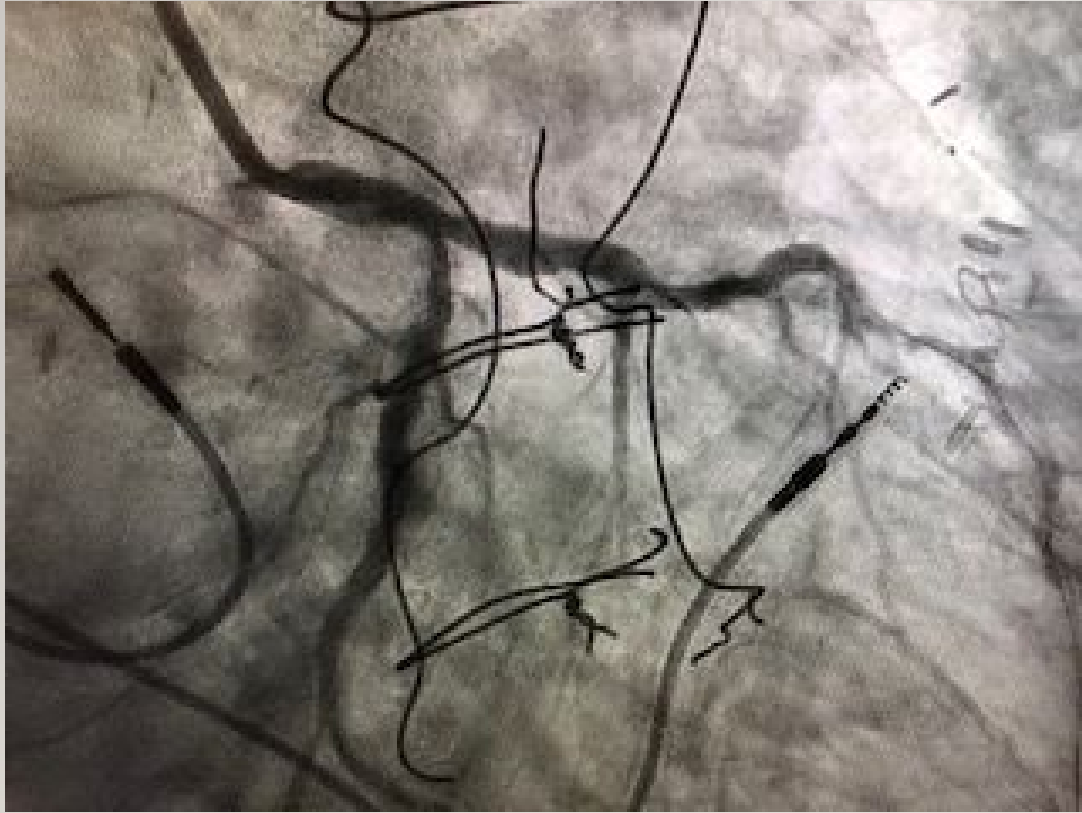

Dilatación del ostium del ostium de Da y Cx con balón compliante de 2 y 2,5mm

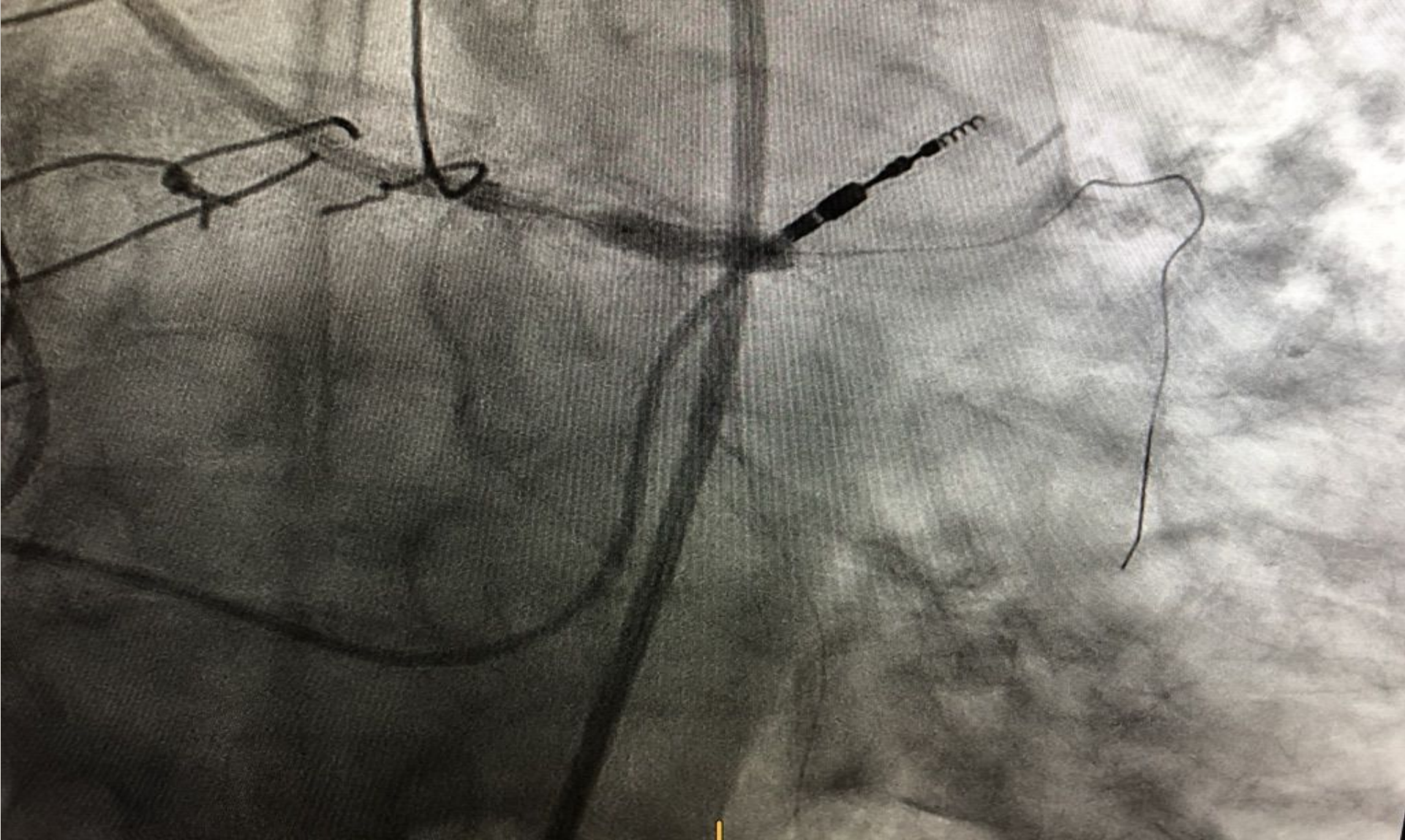




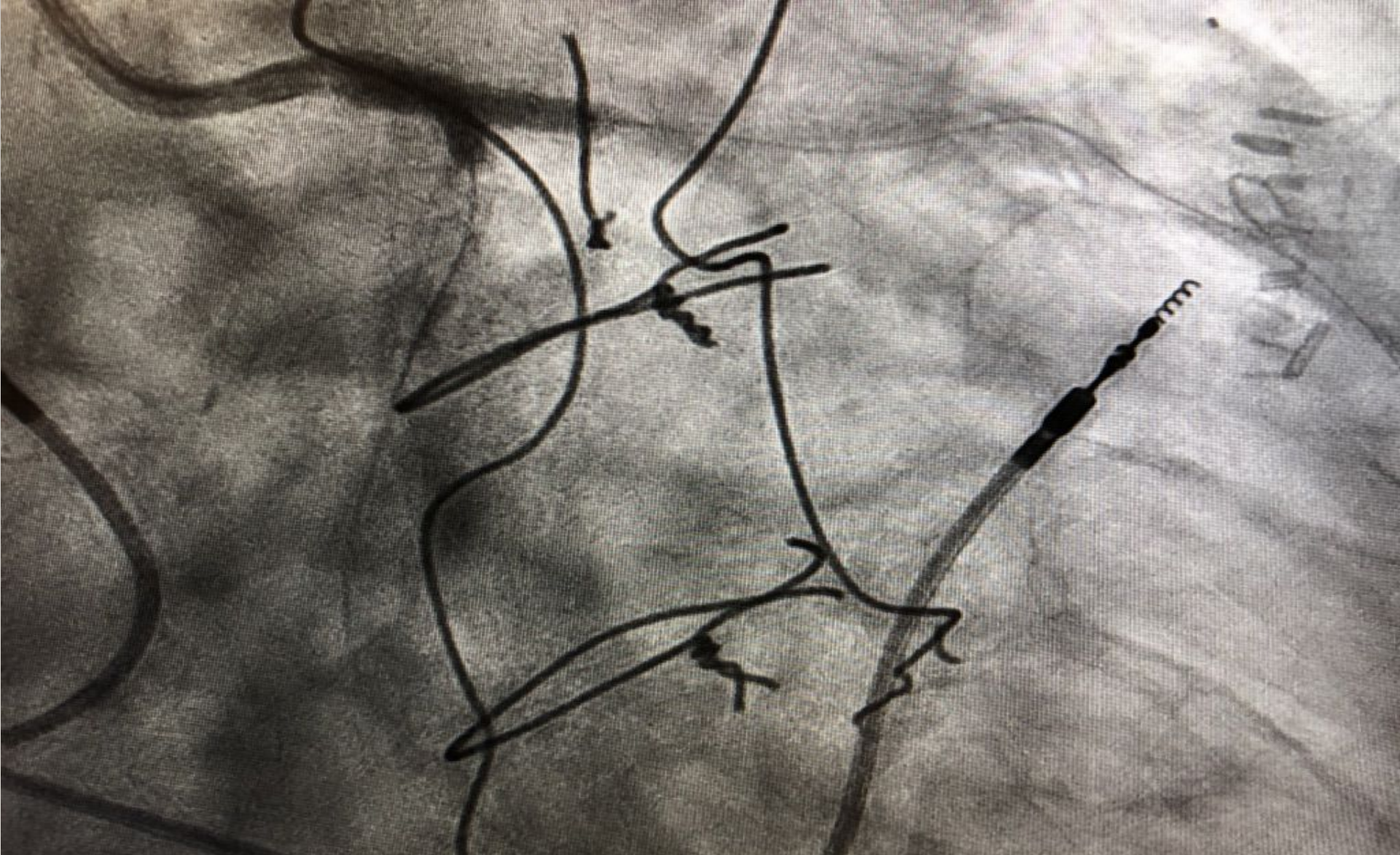
Implante de stent farmacoactivo (Orsiro 3x18mm)



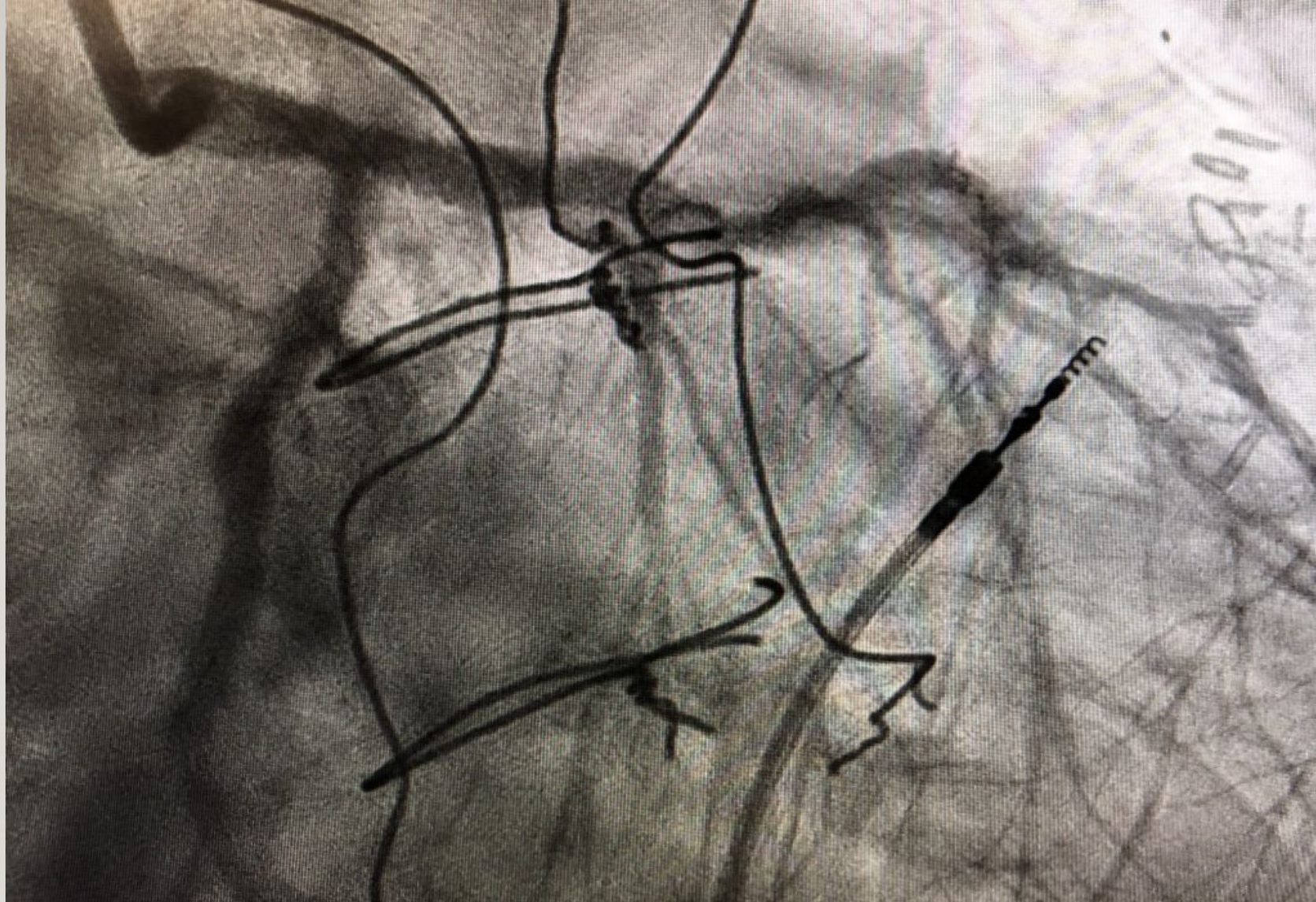
Recruce de guías y dilatacion del ostium de Cx con balón compliante de 2,5mm.



Sobredilatacion del stent con balón no compliante de 3,5mm



Kissing-balón sobre TCI-DA-Cx



Resultado final

